

# MORFOLOGIA ESPERMÁTICA ESTRITA: RELATO DE CASO

<sup>1</sup>Orildo dos Santos PEREIRA, <sup>2</sup>Luiz Henrique AMARANTE

1- Farmacêutico Bioquímico, Especialista em Citologia Clínica. Instituto de Prevenção e Diagnóstico Prof. Dr. J. Janini (IPD).

2- Farmacêutico-Bioquímico, Especialista em Toxicologia, Doutor em Farmacologia. Universidade Federal de Alfenas (UNIFAL-MG) e Faculdade de Minas (FAMINAS).

---

## RESUMO

A morfologia dos espermatozóides humanos varia substancialmente. A definição de um padrão de normalidade baseia-se na visualização da forma dos espermatozóides que se interagem com o plasma seminal e com o muco cervical. A verificação da morfologia é tão importante na análise do sêmen quanto a determinação da concentração, motilidade e vitalidade espermáticas. O estudo da morfologia estrita, técnica descrita por Kruger e colaboradores, é um dos indicadores da qualidade e viabilidade dos espermatozóides produzidos pelos testículos, correlacionando-se com o sucesso da fertilização por via natural (*"in vivo"*) ou da inseminação intra-uterina (*"in vitro"*). Portanto, é uma valiosa arma na investigação laboratorial da infertilidade e auxílio ao casal com dificuldades para engravidar, como demonstrado pelo caso descrito no presente artigo.

(Palavras-chave: Espermograma, Morfologia Estrita de Kruger, Fertilização, Infertilidade).

## INTRODUÇÃO

Um critério estrito deve ser aplicado quando se analisa a "normalidade" ou a morfologia esperada dos espermatozóides. A cabeça "normal" deve ter uma forma oval. Deve haver uma região acrossômica bem definida, compreendendo 40% a 70% da área da cabeça, sem defeitos na peça intermediária ou na cauda.

Foi observado que homens com concentração e motilidade espermática consideradas normais ou esperadas, mostravam taxas de fertilização significativamente mais baixas, se apresentassem menos que 14% de espermatozóides perfeitos. Quando estes pacientes apresentavam menos de 4% de espermatozóides perfeitos, não ocorria fertilização.

---

Correspondência: Av. Rui Barbosa nº 399, Varginha-MG. E-mail: orildopereira@gmail.com.

Assim, a avaliação da porcentagem de espermatozóides com morfologia, segundo este critério estrito, é fundamental para o prognóstico dos casais que desejam alcançar gestação por método natural.

A morfologia estrita também é fundamental para a indicação e o prognóstico dos casais candidatos a técnicas de inseminação intra-uterina (*"in vitro"*). Este procedimento, desenvolvido por Kruger e colaboradores é amplamente utilizado em clínicas de fertilização *"in vitro"*, para predizer as chances de ocorrência da fertilização.

Além das características morfológicas convencionais, este critério leva em consideração a área ocupada pelo acrossoma, sendo os espermatozóides classificados da seguinte forma:

- 1) Normais: quando a cabeça é oval, a peça intermediária e o flagelo são normais e o acrossoma ocupa uma área entre 40% a 70% da região cefálica e não apresenta vacúolos;
- 2) Levemente amorfos: quando apresentam as mesmas características dos espermatozóides normais, mas a cabeça é parcialmente alongada ou possuem pequenos vacúolos no acrossoma e também leves alterações na peça intermediária.
- 3) Severamente amorfos: quando o acrossoma ocupa menos de 40% ou ocupa mais de 70% da região cefálica, e consideramos também segundo nossos critérios, os espermatozóides microcéfalos, macrocéfalos, fusiformes, com gota citoplasmática, angulações de peça intermediária, alterações importantes na cauda, ou com anomalias múltiplas de cabeça, peça intermediária e cauda, severamente comprometidos.

Trabalhos publicados comprovaram a importância da morfologia estrita no prognóstico de fertilização *"in vitro"*. A conclusão é que, com menos de 4% de formas normais, o prognóstico é ruim, de 4% a 14% é bom e, acima de 14%, é excelente.

O ponto de corte e/ou valor de referência de 14% para a morfologia estrita foi estabelecido por Kruger e colaboradores, avaliando pacientes em quatro grupos, onde as esposas não apresentavam qualquer anormalidade em relação à fertilidade, com os resultados descritos a seguir.

### **1 - Quanto à fecundação**

Grupo I: apresentou de 0% a 14% de espermatozóides normais com cabeças ovais de acordo com os critérios estritos e obteve 37% de oócitos fertilizados.

Grupo II: 15 % a 30% e obteve 81 % de oócitos fertilizados.

Grupo III: 31% a 45% com 82 % de oócitos fertilizados.

Grupo IV: 46% a 60% com 91 % de oócitos fertilizados.

## **2 - Quanto à gestação**

Nenhuma gestação foi observada nas mulheres do Grupo I. No Grupo II observou-se 11% de gestação. No Grupo III 18% de gestação e, no Grupo IV, 25% de gestação.

Observa-se que nos Grupos II, III e IV, apesar do aumento de espermatozoides normais, pouca influência teve sobre a fertilização de oócitos. Em relação ao número de gestações, os Grupos II, III e IV tiveram uma variação de 11% a 25%.

Segundo Esteves & Nakazato (2002), em estudo realizado com 26 homens com varicocele e com menos de 14% de espermatozoides morfológicamente normais, a correção microcirúrgica da varicocele melhora consideravelmente a morfologia espermática em até 50%. Os autores ainda citam que houve aumento na taxa de gravidez, possivelmente relacionada à melhora na morfologia espermática.

## **DESCRIÇÃO DO CASO**

Paciente 32 anos, casado, sem filhos, técnico em química, procura Andrologista e especialista em Reprodução Humana e relata Infertilidade Conjugal há três anos. Relata ter realizado quatro Espermogramas, sendo todos eles classificados com "normais". Apresentou-se com resultado da Espermocultura sem crescimento de microorganismo representativo.

Perfil Hormonal Andrológico, realizado com Testosterona, FSH - Hormônio folículo-estimulante e LH - Hormônio luteinizante, foi apresentado com os resultados:

Testosterona: 789,0 ng/dl (VR: 286 a 1.511 ng/dl)

FSH: 4,5 mUI/ml (VR: 1,5 a 14,0 mUI/ml)

LH: 3,9 mUI/ml (VR: 1,4 a 7,7 mUI/ml)

O Ultrassom Doppler Colorido não revela dilatação das veias testiculares, o que exclui uma possível varicocele subclínica. Nega doenças infantis específicas, como criptorquidia ou orquite pós-caxumba.

O paciente relata contato com produtos químicos utilizados na produção de espumas para colchões há pelo menos cinco anos.

O exame físico do paciente revela caracteres sexuais secundários normais, testículos e próstata de tamanho e consistência normais. O paciente nega dor testicular. Ele ainda relata que a sua esposa passou por vários exames clínicos e laboratoriais e nada foi encontrado de anormal.

Solicitou-se a avaliação da **Morfologia Espermática Estrita ou Morfologia de Kruger**. As análises foram realizadas no Instituto de Prevenção e Diagnóstico Prof. Dr. J.Janini e apresentaram os seguintes resultados:

## 1 - MÉTODO

Contagem de 500 espermatozoides em imersão, corados pelo método de Papanicolaou, com ampliação de 1.000 vezes e expressos em porcentagem.

## 2- RESULTADOS

### 2.1 - ESPERMATOZÓIDES NORMAIS

Espermatozoide normal (cabeça oval): 7% (Fig. 1)

### 2.2 - ESPERMATOZÓIDES COM ALTERAÇÕES DA CABEÇA, ACROSSOMA E NÚCLEO

Cabeça alongada: 0%

Cabeça simplesmente alongada: 0%

Cabeça alongada com extremidade afilada: 0%

Cabeça alongada com extremidade em forma de sineta: 3 % (Fig. 2)

Cabeça em forma de fita ou Tapering: 4% (Fig. 3)

Espermatozoides microcéfalos de cabeça redonda sem acrossomas: 5% (Fig. 4)

Espermatozoides microcéfalos de cabeças triangulares com pequeno acrossoma: 0%

Espermatozoides microcéfalos com redução total – microespermatozoides: 0%

Espermatozoides macrocéfalos (cabeça grande - macroespermatozoide): 0%

Espermatozoides de cabeças irregulares: 0%

Espermatozoides com alterações nucleares: 0%

Espermatozoides em picnoses (cabeças com núcleo picnótico): 0%

Espermatozoides em cromatólise (cabeça com núcleo em cromatólise): 0%

Espermatozoides acéfalos – ausência de cabeça: 0%

Espermatozoides de cabeças duplas: 0%

Dupla cabeça unida pela peça intermediária com uma só cauda: 0%

Cabeça com núcleo filamentosos: 0%

Alteração nuclear – região pós-acrossomial estreita: 0%

Alteração nuclear – região pós-acrossomial alargada: 0%

Ausência de acrossomas: 9% (Fig. 5)

Acrossomas com vacúolos: 40% (Fig. 6)

### **2.3 - ESPERMATOZÓIDES COM ALTERAÇÕES DA PEÇA INTERMEDIÁRIA**

Peça intermediária com presença de restos citoplasmáticos: 10% (Fig. 7)

Peça intermediária mostrando uma angulação entre a cabeça e a cauda na parte média: 0%

Idem, porém na sua parte final: 0%

Restos citoplasmáticos com vacúolo na peça intermediária: 0%

Peça intermediária com vacúolo citoplasmático degenerativo: 0%

Alterações da peça intermediária: 0%

Angulação na peça intermediária: 8% (Fig. 8)

Dois espermatozóides unidos pela peça intermediária: 3% (Fig. 9)

Peça intermediária com restos citoplasmáticos e em angulação: 0%

Três espermatozóides unidos pela peça intermediária: 0%

### **2.4 - ESPERMATOZÓIDES COM ALTERAÇÕES DA CAUDA OU FLAGELO**

Espermatozóides de flagelos curtos: 5% (Fig. 10)

Espermatozóides de flagelos totalmente enrolados: 0%

Espermatozóides de flagelos enrolados na parte distal: 0%

Espermatozóides de flagelos duplos: 2% (Fig. 11)

Espermatozóides com flagelos espessos: 4% (Fig. 12)

Espermatozóides com ausência de flagelos (cauda): 0%

## **DISCUSÃO**

A Morfologia Estrita do paciente revelou a presença de 93% de espermatozóides atípicos, sendo que 40% deles apresentaram-se com vacúolos no acrossoma. Este fato é a provável causa da infertilidade deste paciente, pois se espera que esses espermatozóides apresentem deficiência de enzimas acrossomiais (acrosina e hialuronidase) que são extremamente necessárias para a penetração destes na zona pelúcida do óvulo. Atente que essa importante alteração acrossomial, nada interfere na motilidade, vitalidade e concentração espermática, pois esse paciente apresentava todos os espermogramas normais, no concernente a esses aspectos.

A exposição a produtos químicos pode ser a causa da Teratospermia (mal formação dos espermatozóides) que foi evidenciada no paciente. Por esse motivo, foi solicitado ao paciente que mude de setor em seu local de trabalho, que evite o contato com essa fonte de risco e que faça avaliações periódicas da Morfologia Estrita.

## CONCLUSÃO

O paciente apresenta alterações na morfologia estrita segundo os critérios de Kruger que possibilitam prever prognóstico ruim para a fertilização por vias naturais (“in vivo”) e bom prognóstico para inseminação intrauterina (“in vitro”), desde que sejam também consideradas as recomendações para a não exposição ao risco químico.

## FIGURAS

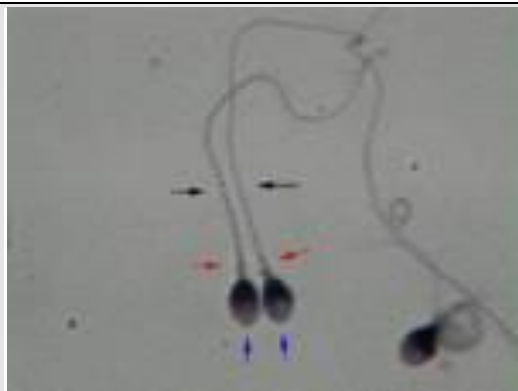

Figura 1: espermatozóide normal (cabeça oval)

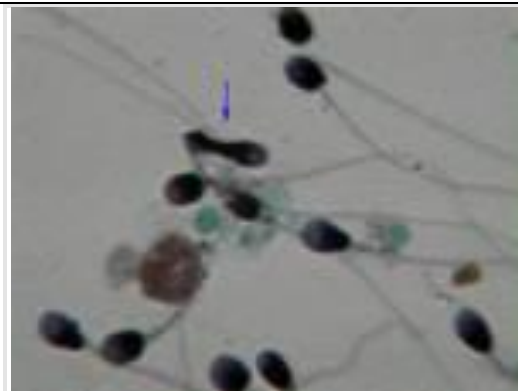


Figura 2: espermatozóide com cabeça alongada e extremidade em forma de sineta

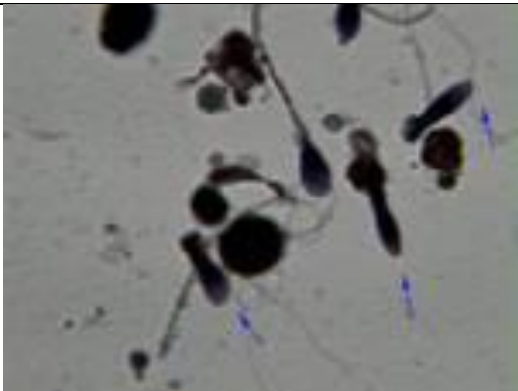


Figura 3: espermatozóide com cabeça em forma de fita ou Tapering

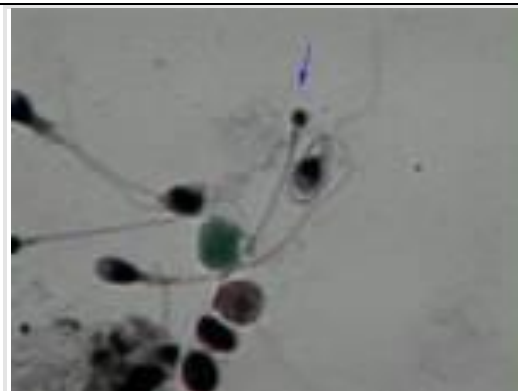


Figura 4: espermatozóides microcéfalos de cabeça redonda sem acrossomas

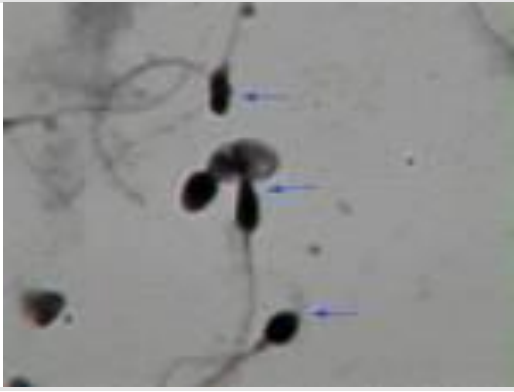


Figura 5: ausência de acrossomas

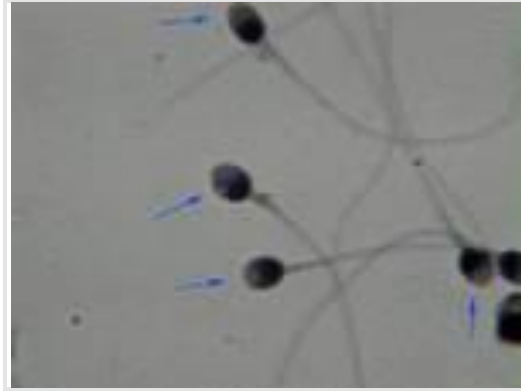


Figura 6: acrossomas com vacúolos

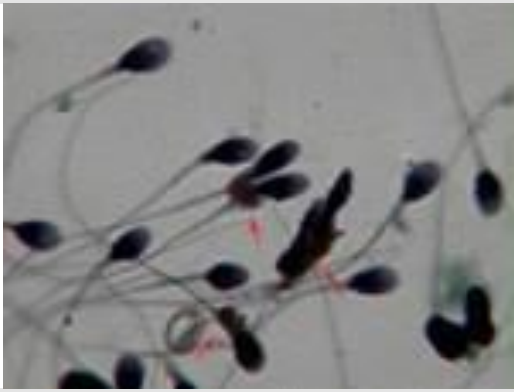


Figura 7: peça intermediária com presença de restos citoplasmáticos

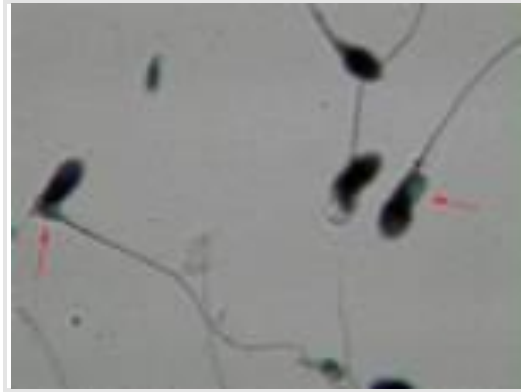


Figura 8: angulação na peça intermediária

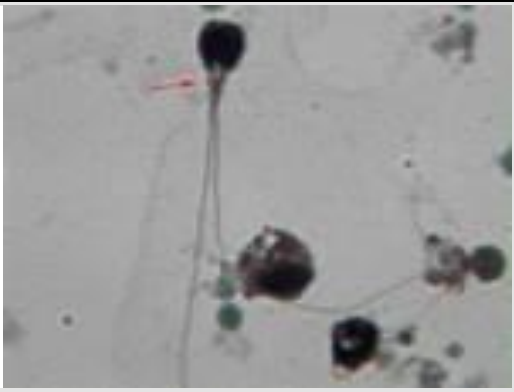


Figura 9: dois espermatozóides unidos pela peça intermediária

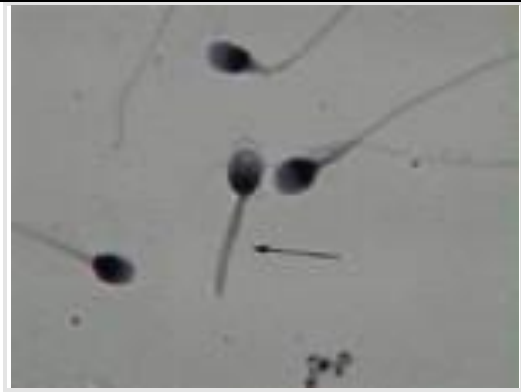

Figura 10: espermatozóides de flagelos curtos

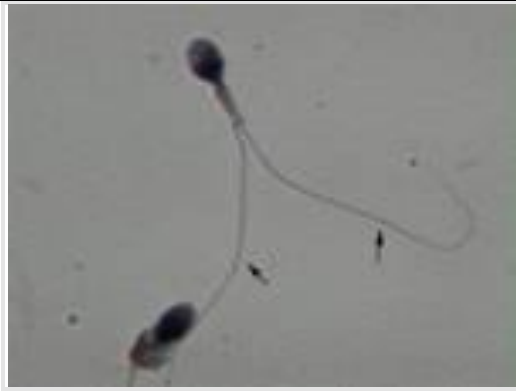

Figura 11: espermatozoides de flagelos duplos

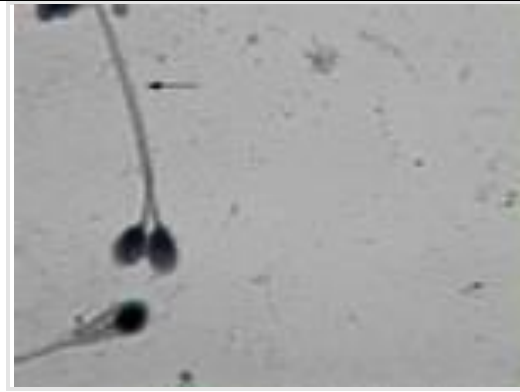

Figura 12: espermatozoides com flagelos espessos

### **BIBLIOGRAFIA:**

ADELMAN, M.M.; CAHILL, E.M. **Atlas of Sperm Morphology**. 1ª ed., 1989.

ESTEVES, S.C.; NAKAZATO, L.T. **Espermograma e correlações clínicas**. In: NEVES, P.A.; NETO JÚNIOR, N.R. **Infertilidade Masculina**. 1ª ed., 2002.

GALBA, E.S.M. **Espermocitograma em Critério Estrito**. 1ªed., 1994.

HENRY, J.B. **Diagnósticos Clínicos e Tratamento por Métodos Laboratoriais**. 19ª ed., 1999.

NEVES, P.A.; NETO JÚNIOR, N.R. **Infertilidade Masculina**. 1ª ed., 2002.

ORGANIZAÇÃO MUNIDAL DA SAÚDE - OMS. **Manual de Laboratório para o Exame do Sêmen Humano**, 2000.

PEREIRA, O.S.; JANINI, J.B.M. **Atlas de Morfologia Espermática**. 1ª ed., 2001.

PIVA, S. **Espermograma**. 1ª ed., 2001.

---

© 2009 - Amarante Consultoria Educacional

Todos os direitos reservados e protegidos pela Lei 9.610 de 19/02/1998. É proibida a reprodução parcial ou total do artigo e fotos, por quaisquer meios digitais, de gravação ou impressão sem a devida autorização dos autores.